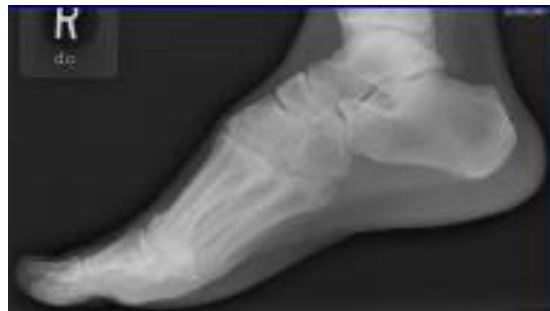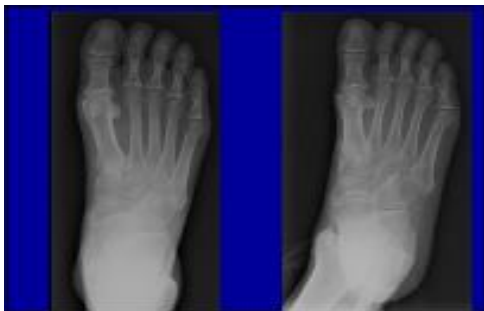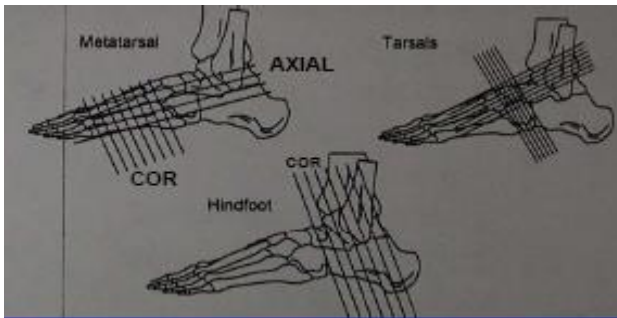


シャルコーフットとは重篤な神経ダメージ(神経障害)がある人に起こる急性の骨の軟化で、骨は骨折が起きるほど弱まり、歩行を続けると最後には足の形が変わってしまいます。

シャルコーフットのイメージング

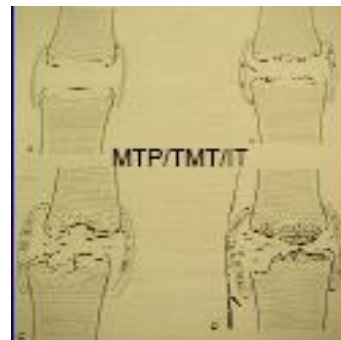(シャルコーフットを早期発見するには)

Glen M. Garcia, MD, Department of Radiology-Musculoskeletal Division, ITJSCSA



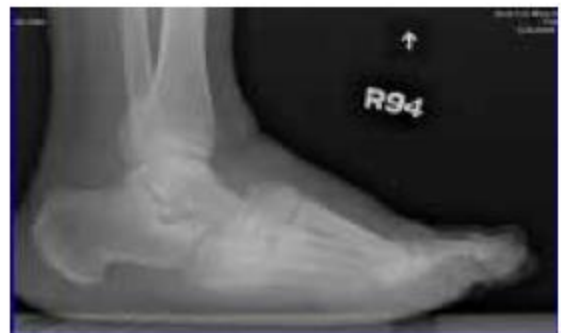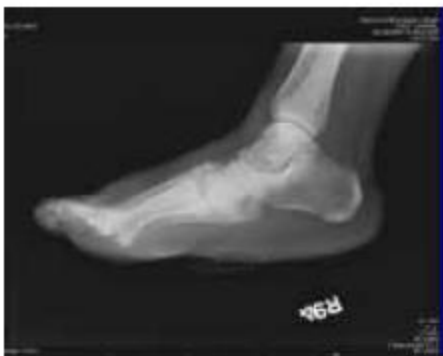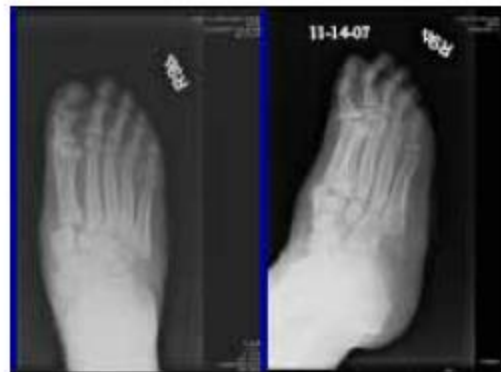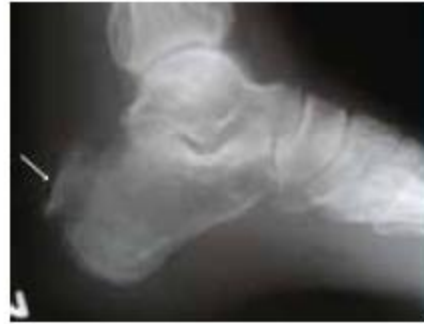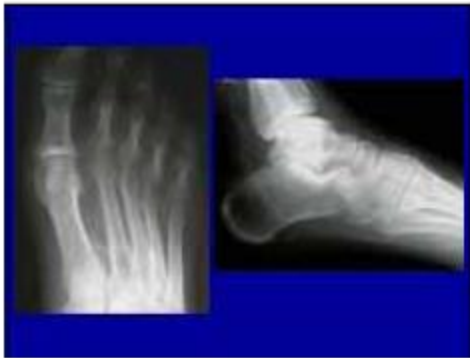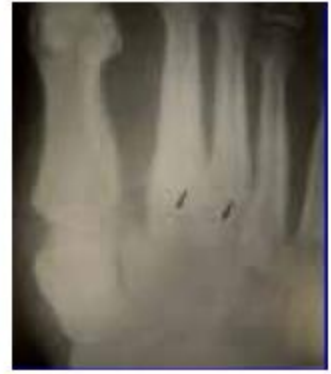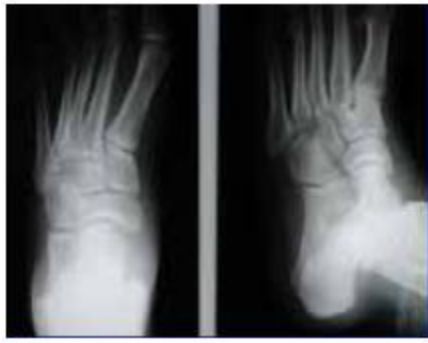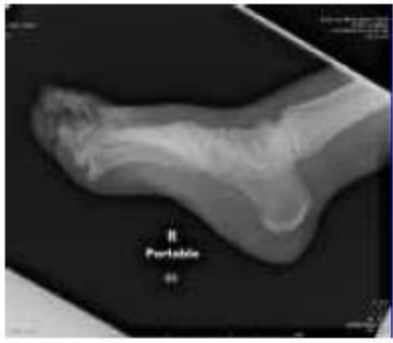病因と病態

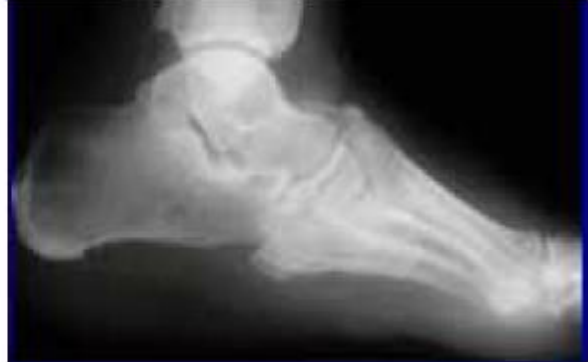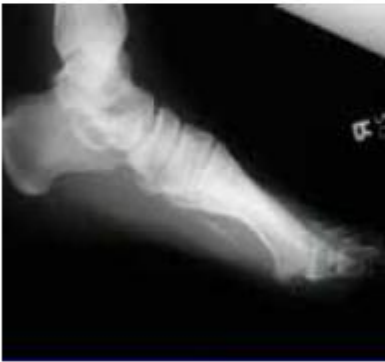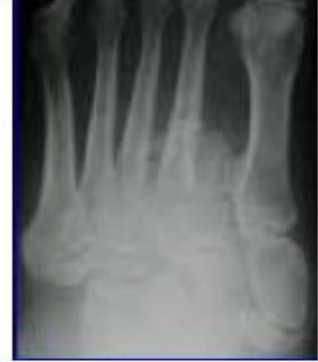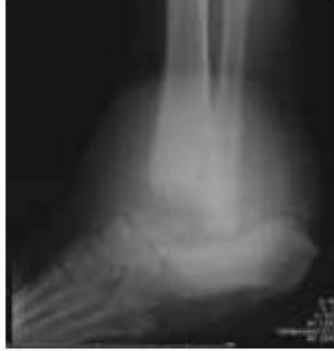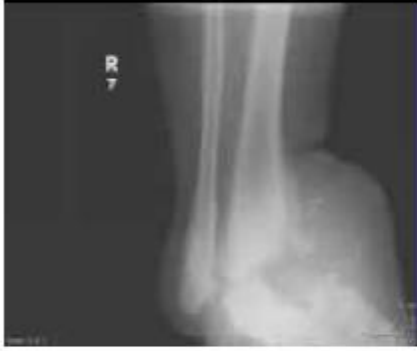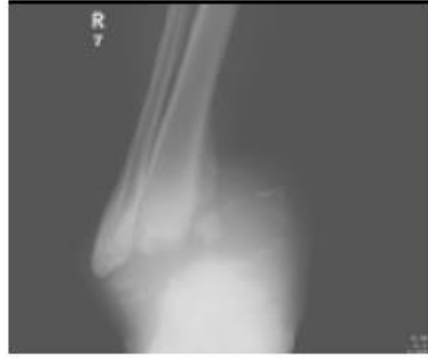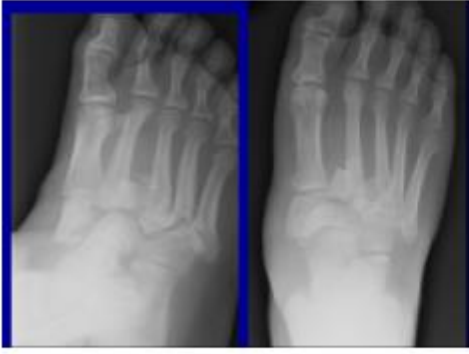- 深部感覚と固有感覚の損失
- 支持組織の緊張低下
- 再発/変形
- 軟骨の腐食、軟骨下骨の硬化、骨折、骨破壊
- 関節の崩壊



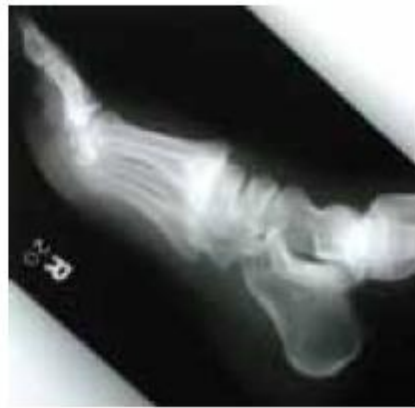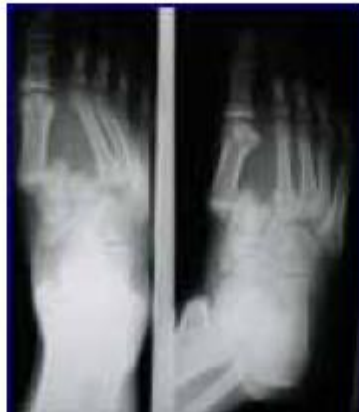単純レントゲン・CT・MRIにみる兆候

- 単純レントゲン: 初期及びフォローアップ時、骨/軟部組織の総体とアラインメントを検査
- CT: 骨組織、アラインメント、及び多量の液体の有無確認の為、X-Pより密度分解の高度な検査
- MRI: 骨髄炎
- 急速な関節空間の狭化、硬化、骨棘症、骨破壊、骨折、及び垂脱臼



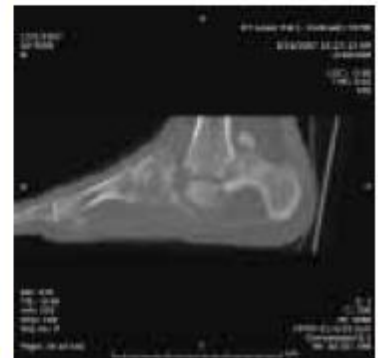
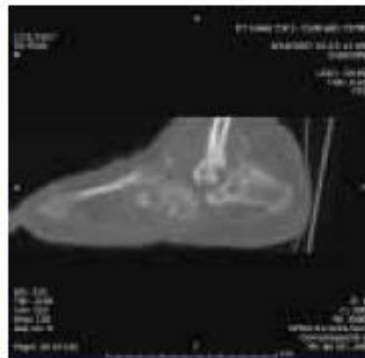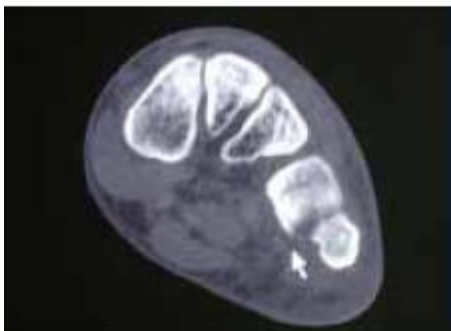
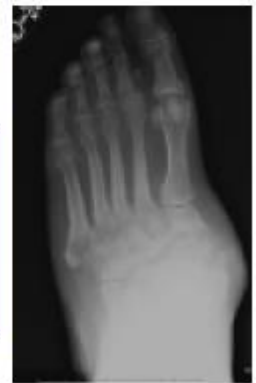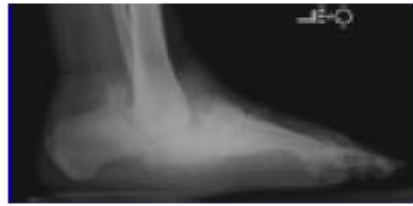
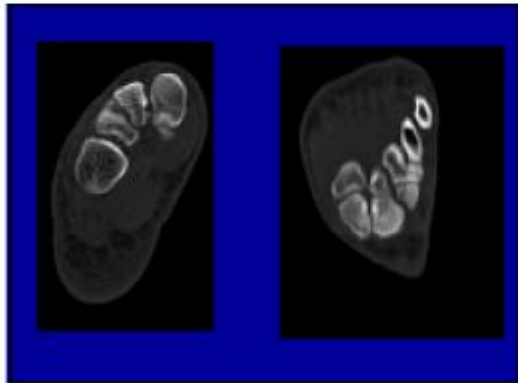


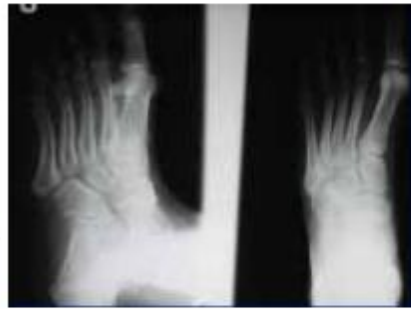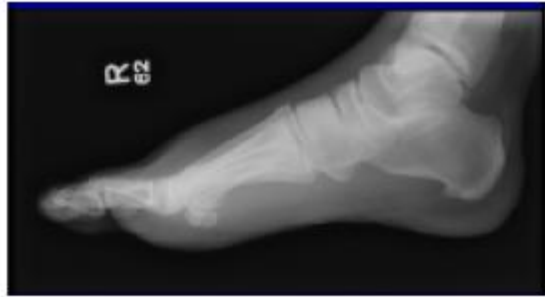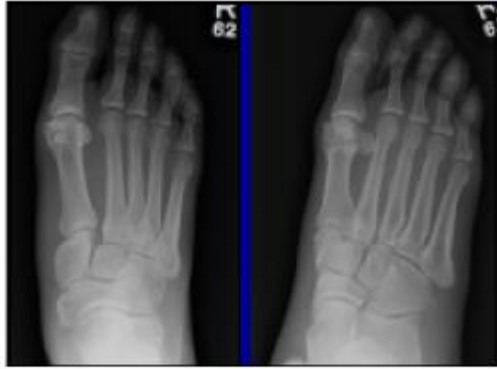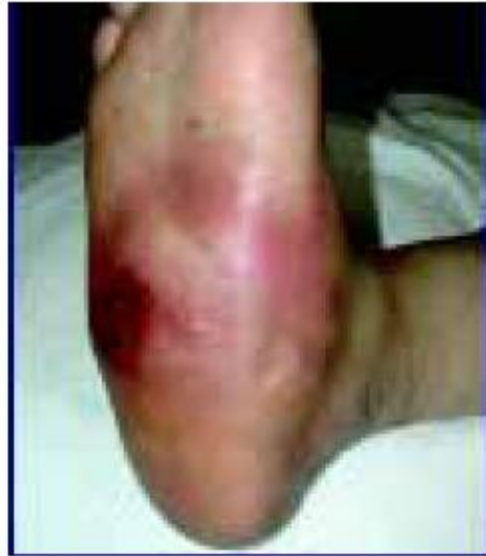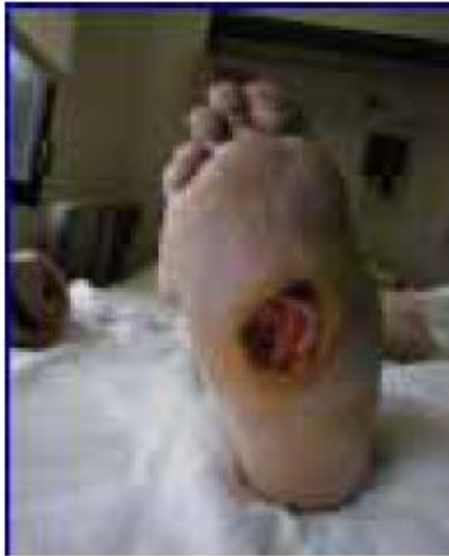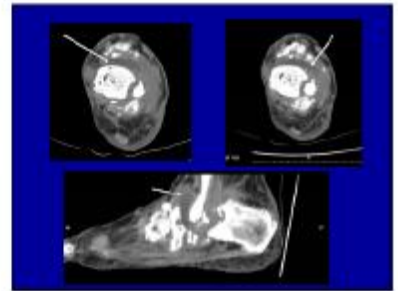
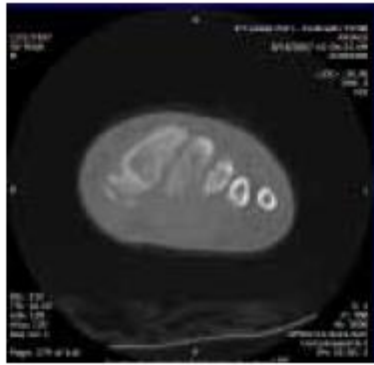
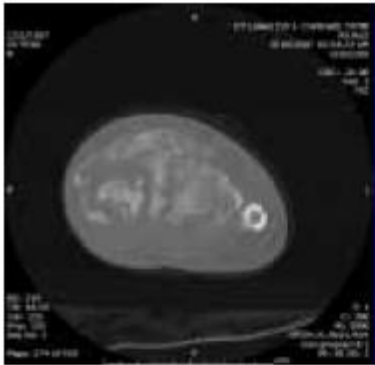
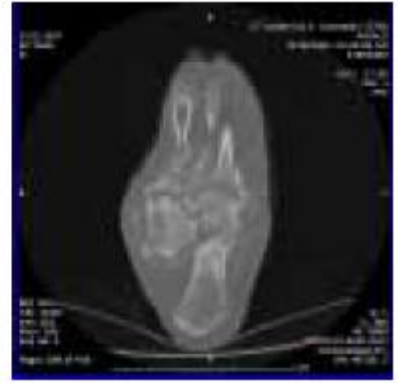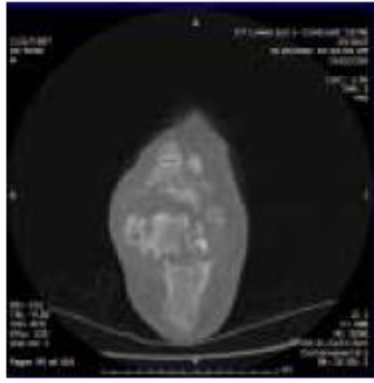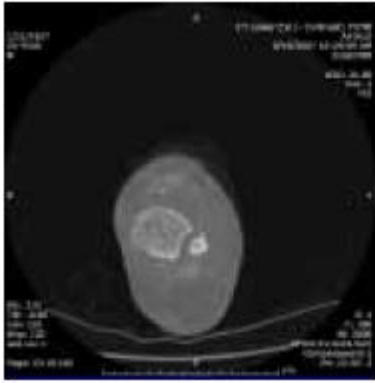
S/P MVC



CTの所見

- 軟部組織の腫脹、異物、血管の石灰化
- 急速な関節空間の狭化、硬化、骨棘症、骨破壊、骨折、及び垂脱臼
- 骨の描出と、多量の液体の存在の検出



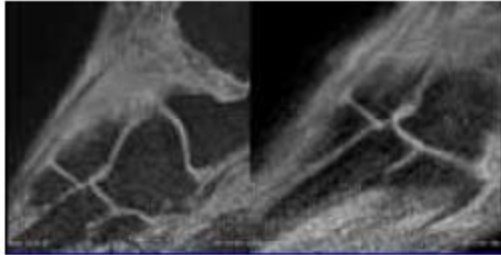


MRIでの兆候

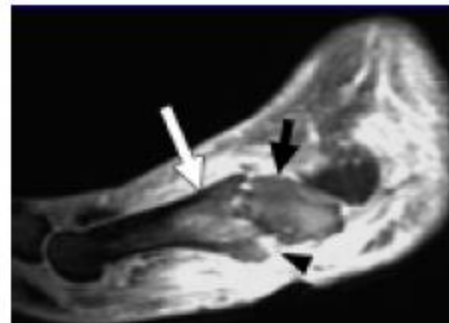
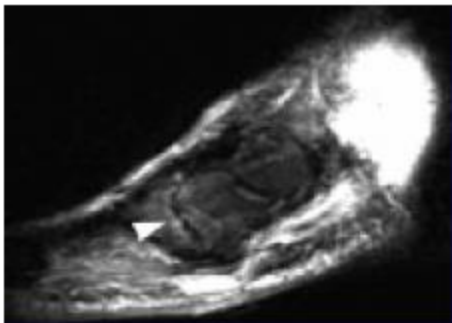
- 骨髄炎 — 神経障害性関節？
- 骨髄浮腫、軟部組織、骨髄を鮮明に画像化、ポケット・液体の存在

MRIの所見

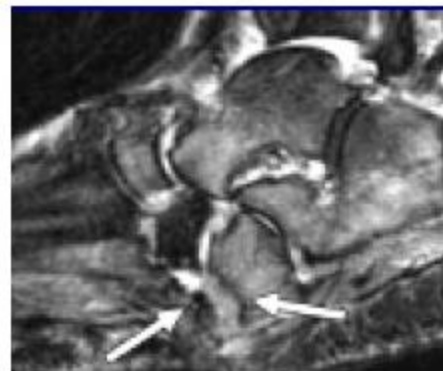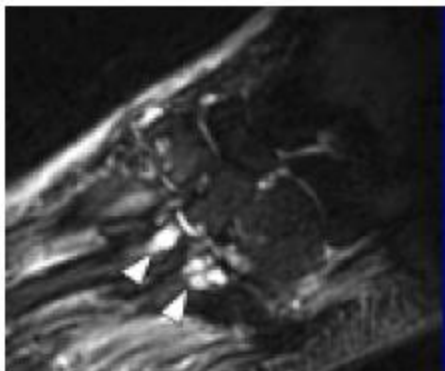
- 広範囲の骨髄浮腫、ポケットの存在 — 骨髄炎所見
- 皮下腫瘍及び関節周囲の軽度な浮腫 — 非骨髄炎所見



～関節の腐食～



～皮下腫瘍の消滅～



～軟部組織～

